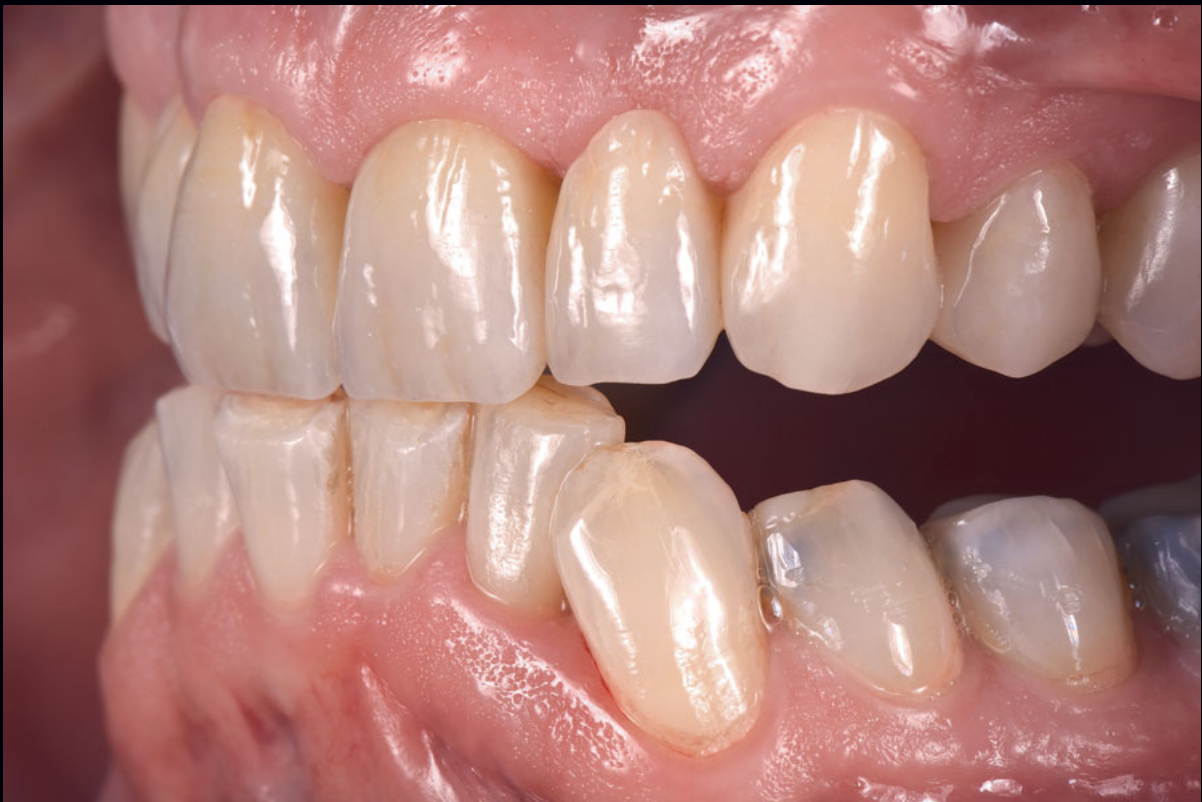
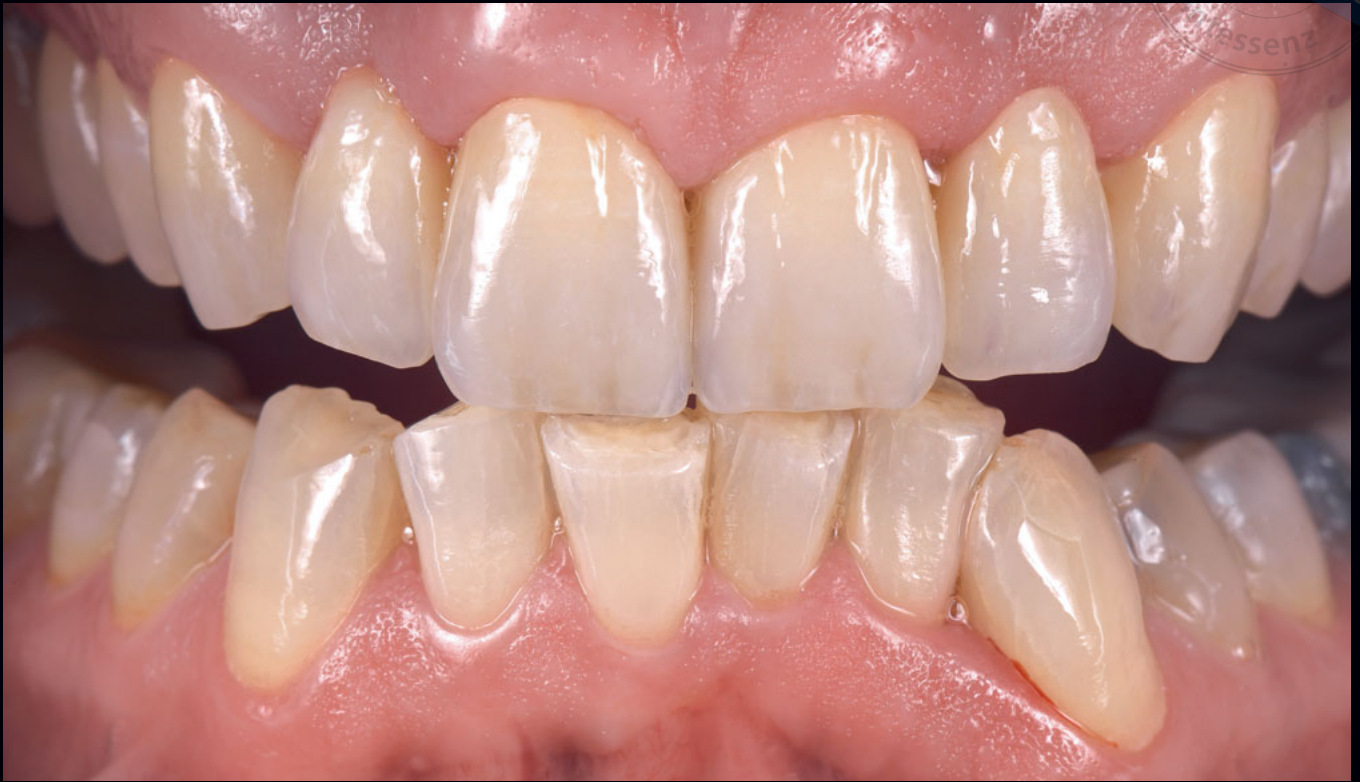
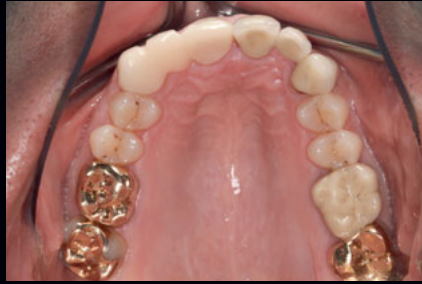
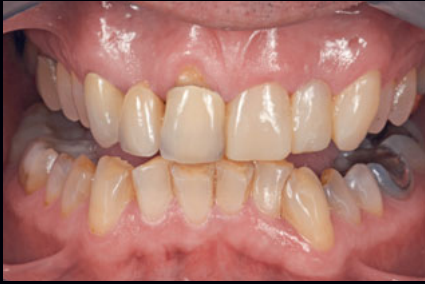
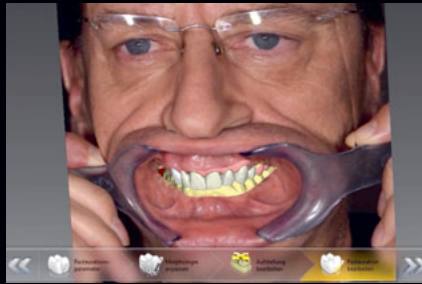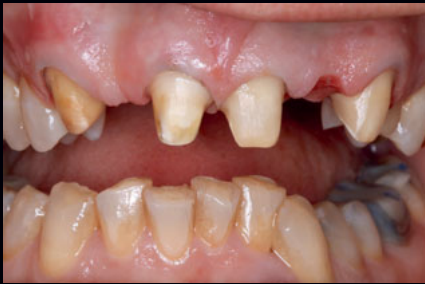all rights reserved



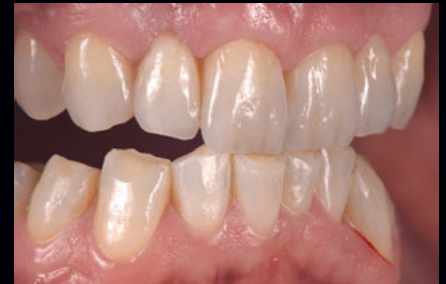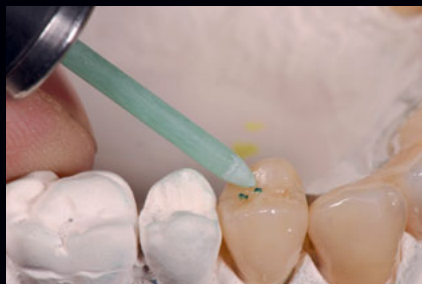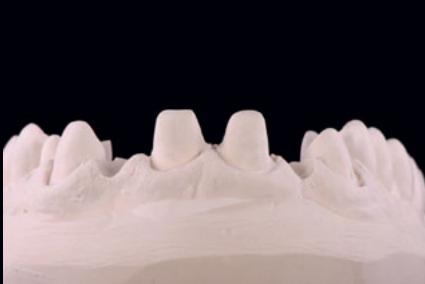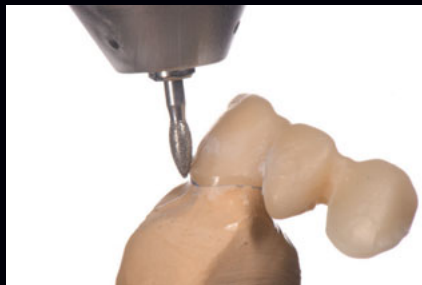
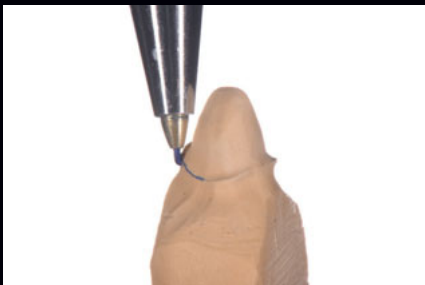Angangssituation:

Der Patient stellte sich mit alten Brücken in der Oberkieferfront und vertikalem Gewebeverlust an Zahn 11 sowie Kieferkammresorption im Bereich 12 vor. Er wünschte eine stabile, harmonische Verbesserung der Gesamtsituation.



Lösung:

Nach Gingivoplastik an Zahn 11 und therapeutischer Versorgung wurden zwei Cercon-Brücken für die Front und eine Presskeramikkrone aus Celtra (beides Fa. Dentsply Sirona, Bensheim) für Zahn 24 gefertigt. Verblendet wurde mit Celtra Ceram.



Zahntechniker:
ZTM Hans-Jürgen Joit
 Zahntechnik Düsseldorf
 Flingerstr. 11
 40213 Düsseldorf
 E-Mail: joit@graf-zahn.de

Behandler:
Dr. Alexa von Gienanth
 Dental Centrum Düsseldorf
 Neumannstraße 4
 40235 Düsseldorf-Grafental
 info@dcd-duesseldorf.dental